

Laporan Kasus

Peranan Ultrasonografi dalam Diagnosis Trauma Testis *The Role of Ultrasonography in the Diagnosis of Testic Injury*

Putri Amelia Rizqi¹, Dini Rachma Erawati², Paksi Satyagraha³

¹ Program Studi Spesialis Radiologi, Fakultas Kedokteran Universitas Brawijaya, Malang

² Staf Divisi Radiologi, Departemen Radiologi, Fakultas Kedokteran Universitas Brawijaya, Malang

³ Staf Divisi Urologi Departemen Urologi, Fakultas Kedokteran Universitas Brawijaya, Malang

Diterima 27 Agustus 2021; direvisi 16 Agustus 2021; publikasi 5 Februari 2022

INFORMASI ARTIKEL

ABSTRAK

Penulis Koresponding:

Putri Amelia Rizqi
Radiologi, Fakultas
Kedokteran Universitas
Brawijaya, RSUD Dr.
Saiful Anwar, Malang
Email:
ameliarizqi@yahoo.com

Trauma genitalia eksterna lebih sering terjadi pada laki-laki dibandingkan perempuan, khususnya pada rentang usia 15 dan 40 tahun. Hal ini disebabkan karena perbedaan anatomi dan peningkatan frekuensi kecelakaan lalu lintas. Jumlah kasus trauma genitalia eksterna berkisar antara 33-66% dari semua kasus urologi. Trauma genitalia eksterna paling sering disebabkan oleh trauma tumpul (80%) salah satunya adalah ruptur testis. Ruptur testis mengacu pada robekan pada tunika albuginea yang mengakibatkan ekstrusi isi testis. Dalam menentukan prosedur pemeriksaan yang tepat dibutuhkan pemeriksaan fisik dan informasi mengenai mekanisme trauma sehingga dapat menentukan prognosis yang baik. Ultrasonografi skrotum (SUS) adalah modalitas pilihan pertama dalam kasus cedera testis dengan sensitivitas dalam mendeteksi ruptur testis mencapai hingga 100%. Selain itu prosedur pemeriksaan SUS bisa segera dilakukan, non radiasi dan non invasif. Temuan ultrasonografi utama untuk ruptur testis meliputi testis yang heterogen, abnormalitas kontur, dan terdapat robekan pada tunika albuginea. Temuan ini bisa digunakan untuk penentuan derajat cedera testis sesuai AAST (American Association for the Surgery of Trauma) yang selanjutnya dapat menentukan manajemen terapi definitif yang dipilih. Kami laporkan satu kasus laki-laki, usia 19 tahun mengeluh nyeri pada testis kiri sejak 16 jam setelah kecelakaan lalu lintas. Dari pemeriksaan fisik didapatkan mual, muntah juga ditemukan hematoma di area skrotum. Pemeriksaan ultrasonografi menunjukkan robekan luas struktur testis sinistra sesuai AAST derajat IV dengan hidrokel kompleks. Pasien dilakukan eksplorasi didapatkan ruptur testis sebanyak >50 % area sesuai AAST derajat IV, dan dilanjutkan orchidectomy unilateral.

Kata kunci: Trauma genitalia externa, Ultrasonografi, Orhidektomi

ABSTRACT

External genitalia trauma is more common in men than women, especially in the age range of 15 and 40 years. This is due to the anatomical differences and the increase in the frequency of traffic accidents. The number of cases of external genitalia trauma ranged from 33-66% of all urological cases. External genitalia trauma is most often caused by blunt trauma (80%), one of which is testicular rupture. Testicular rupture refers to a tear in the tunica albuginea resulting in extrusion of testicular contents. Determining the appropriate examination procedure requires adequate physical examination and information about the mechanism of trauma to allow a good prognosis. Scrotal ultrasound (SUS) is the first choice of modality in the case of testicular injury with sensitivity in detecting testicular rupture up to 100%. In addition, the SUS examination procedure can be carried out immediately, non-radiatively, and non-invasively. The main ultrasound findings for testicular rupture



include testicular heterogeneity, contour abnormalities, and a tear in the tunica albuginea. These findings can be used to determine the degree of testicular injury according to the AAST (American Association for the Surgery of Trauma), which can then be used to determine the definitive treatment management. We present a case of a 19-year-old male patient complaining of pain on his left testicle since 16 hours before hospital admission after a traffic accident. Physical examination revealed a scrotal hematoma, and nausea and vomiting were found. Ultrasound examination indicated extensive tearing of the left testicular structure according to AAST grade IV with complex hydrocele. The patient was further scrutinized, and the testicular rupture was >50% of the area according to AAST grade IV, and followed by unilateral orchidectomy.

Keywords: External genitalia trauma, Ultrasonography, Orchidectomy

PENDAHULUAN

Trauma genitalia eksterna lebih sering terjadi pada laki-laki dibandingkan perempuan, khususnya pada rentang usia 15 dan 40 tahun. Hal ini disebabkan perbedaan anatomi, peningkatan frekuensi kecelakaan lalu lintas, dan peningkatan partisipasi pada olahraga fisik, perang, dan kekerasan kriminal.² Jumlah kasus trauma genitalia eksterna berkisar antara 33-66% dari semua kasus urologi.¹ Trauma genitalia eksterna paling sering disebabkan oleh trauma tumpul (80%). Pada laki-laki, trauma tumpul pada genital lebih sering terjadi unilateral dan hanya 1% yang menunjukkan trauma skrotum bilateral.¹

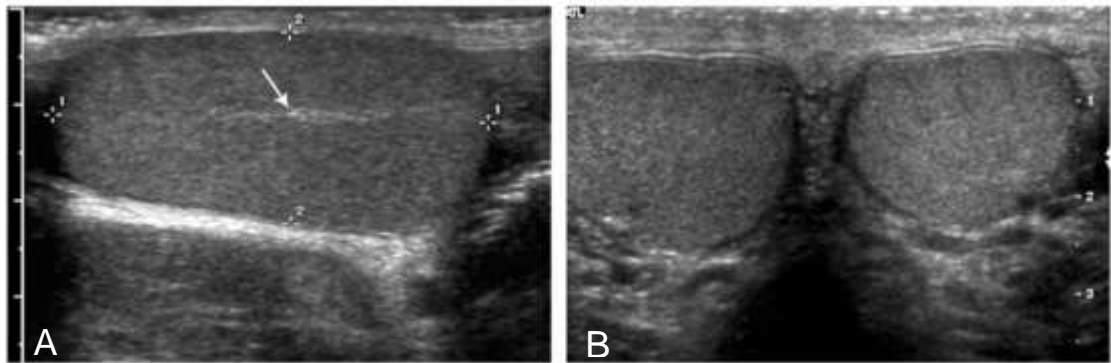
Trauma skrotum memiliki angka kejadian kurang dari 1% dari semua cedera yang terkait dengan trauma karena lokasi anatomi dan mobilitas dari skrotum. Trauma langsung ke skrotum biasanya terjadi pada saat olahraga atau mekanisme lainnya yang serupa yaitu tabrakan kendaraan bermotor dan cedera penetrasi/benda tajam.⁴ Berbagai jenis olahraga fisik yang tanpa menggunakan alat pelindung, dapat dihubungkan dengan trauma genital seperti mengendarai sepeda motor offroad, sepak bola, dan hoki merupakan semua aktivitas yang berhubungan dengan trauma tumpul pada testis/skrotum.²

Ruptur testis ditemukan sekitar 50% kasus trauma tumpul pada skrotum. Hal ini dapat terjadi karena kompresi traumatis yang intens dari testis terhadap rami pubis inferior atau simfisis, menghasilkan pecahnya tunika albuginea dari testis. Diperlukan kekuatan sekitar 50 kg untuk menyebabkan ruptur testis. Trauma tumpul pada skrotum dapat menyebabkan terjadinya dislokasi testis, hematokel testis, ruptur testis dan atau hematoma skrotum. Dislokasi testis masih jarang terjadi, penyebab paling sering yaitu kecelakaan kendaraan bermotor. Dalam mendiagnosis trauma testis diperlukan mengetahui perjalanan penyakit dan pemeriksaan fisik untuk evaluasi kelainan intra dan ekstra skrotal, termasuk massa peritestic dan testis serta evaluasi trauma simultan merupakan hal yang penting dalam diagnosis trauma skrotum.² Gejala klinis pada trauma skrotum dapat disertai edema akut, nyeri, ekimosis, laserasi atau kehilangan sebagian kulit luar. Pada kasus ruptur testis sering muncul dengan gejala nyeri akut, mual, muntah, dan kadang-kadang pingsan. Gejala lainnya hemiskrotum lunak, bengkak, dan ekimosis.⁵

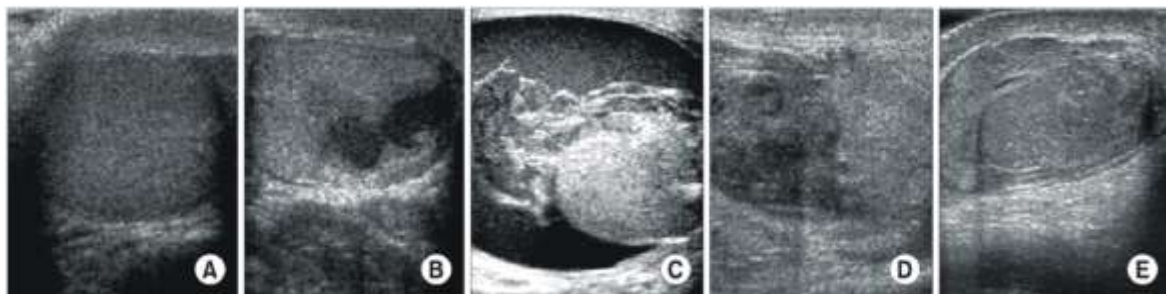
Ultrasonografi skrotum (SUS). SUS merupakan metode pencitraan yang paling banyak digunakan karena sensitif dan spesifik untuk mendeteksi

cedera intraskrotal. Ultrasonografi frekuensi tinggi dengan doppler tetap menjadi modalitas pencitraan pilihan untuk trauma genital. Tujuan utama dari SUS adalah menilai integritas dan vaskularisasi dari testis.^{9,10,11} Evaluasi oleh SUS membantu membedakan ruptur testis dari cedera lain seperti hematokel, hidrokel, torsi dan epididymitis. SUS dapat menggunakan

tranduser 5, 7.5 atau 10 MHz ketika testis itu teraba dan tidak ada hematoma luas pada skrotum. Pada trauma penetrasi yang lebih dalam, 5 MHz transduser berguna untuk menilai hematoma skrotum yang luas atau ketika testis tidak dapat dipalpasi saat pemeriksaan fisik.^{5,8}



Gambar 1 : Anatomi normal. Ultrasonografi testis normal pada potongan sagittal (a) dan transversal (b) Kedua testis dengan echo tekstur yang sama dan horizontal echogenic.⁷



Gambar 2 : Testis injury, American Association for the Surgery of Trauma Organ Injury Scaling. (A) Grade I, (B) Grade II, (C) Grade III, (D) Grade IV and (E) Grade V.⁷

Temuan ultrasonografi utama untuk ruptur testis meliputi testis yang ekhogenitasnya heterogen, kontur yang abnormal, dan robekan pada tunika albuginea.⁷ Biasanya, cedera ini muncul secara unilateral, dan dalam presentase yang lebih rendah bisa bilateral (1,5% kasus). Pada pemeriksaan ultraso-

nografi, temuan umum ruptur testis diakibatkan karena terjadinya cedera parenkim, dan daerah avaskularitas sekunder akibat gangguan tunika vas-kulosa.^{6,14}

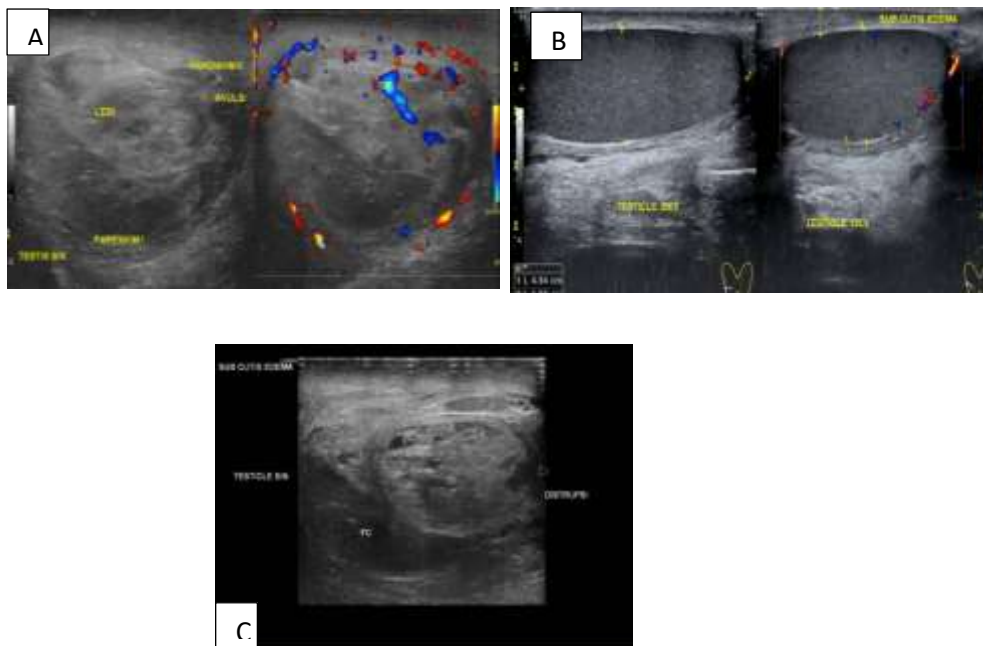
Dalam beberapa literature laporan kasus trauma skrotum, sensitivitas keseluruhan ultrasonografi skrotum untuk mendeteksi ruptur testis

traumatis dilaporkan 64 hingga 100%, dengan spesifisitas 65 hingga 93,5%. Apabila masih terdapat vaskularisasi pada color doppler di dalam parenkim testis merupakan prognosis yang baik untuk mempertahankan testis dan menentukan terapi selanjutnya.^{6,8,14}

The European Association of Urology (EAU) merekomendasikan bedah eksplorasi pada semua kasus ruptur testis dan pada pasien dengan temuan radiologi yang kurang jelas. Eksplorasi skrotum mencakup insisi raphe transversal atau median. Setelah membuka tunika vaginalis, hematoma harus dievakuasi dan testis diperiksa untuk cedera dan viabilitas. Orchiectomy harus dilakukan apabila telah terjadi kerusakan total pada testis.^{1,3,12}

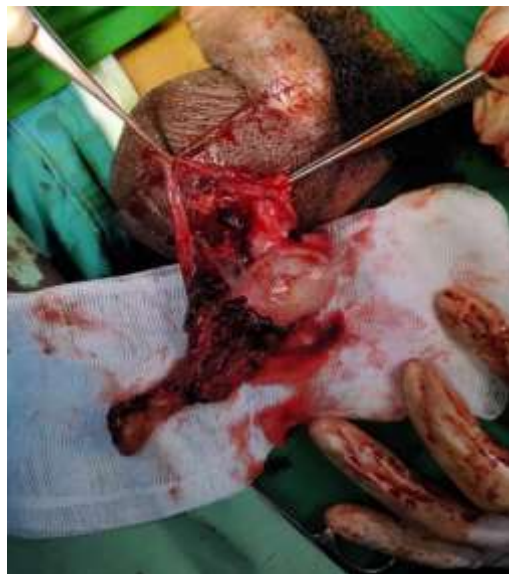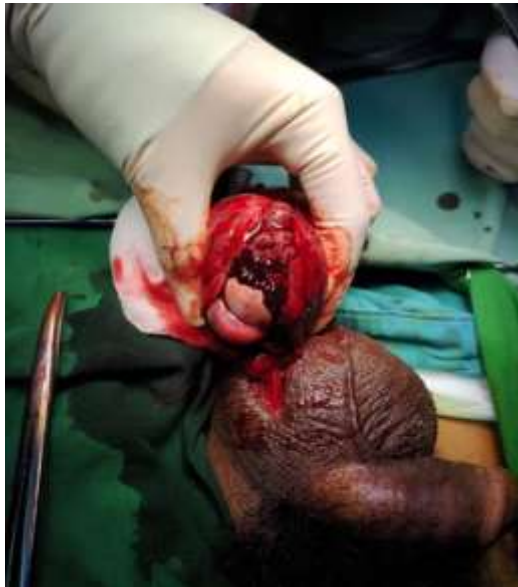LAPORAN KASUS

Seorang laki-laki usia dibawa ke ruang gawat darurat dengan tahun datang dengan keluhan nyeri pada buah scrotum kiri setelah terbentur badan motor dengan posisi terduduk sejak 16 jam sebelum ke rumah sakit. Pasien juga mengeluhkan adanya mual dan muntah. Pada pemeriksaan fisik didapatkan hematoma di area skrotum. Pada pemeriksaan ultrasonografi, didapatkan.: penebalan kutan dan subkutan skrotum dan Echostruktur parenkim testis yang heterogeny, struktur normal sulit dikenali, disertai hidrokel sesuai Testicular injury dengan AAST derajat IV.



Gambar 3. Gambar a,b,c hasil USG testis : a. struktur testis kanan yang normal, b. penebalan kutan subkutan skrotum dengan pembesaran dan heterogenitas parenkim testis sesuai sedera testis injury sesuai AAST grade IV dengan kompleks hidrokel kiri. C. tampak gambaran robekn paernkim testis. Sumber: Medical Record Radiologi

Selanjutnya pasien menjalani bedah eksplorasi dan ditemukan ruptur testis sebanyak > 50 % sesuai temuan ultrasonografi yakni AAST trauma testis derajat IV dan kemudian menjalani prosedur orchidectomy pada testis kiri.



Gambar 4. Hasil explorasi A : Didapatkan hematoma testis kiri yang melibatkan tunica vaginalis. gambar B: Juga didapatkan clot darah sebanyak 10cc. Eksplorasi menunjukkan ruptur testis >50% dengan semineferous tubule terekspos dan dilakukan Orchidectomy testis kiri. Sumber: Medical Record Urologi Malang

PEMBAHASAN

Temuan ultrasonografi utama untuk ruptur testis meliputi Parenkim testis yang heterogen, abnormalitas kontur, dan gangguan tunika albuginea sesuai dengan temuan pada SUS pasien kami yang didapatkan penebalan kutan dan subkutan skrotum dan heterogenitas parenkim testis, disertai hidrokkel sesuai Testicular injury dengan AAST grade IV.^{3,6,8}

Penelitian Jung-Suk Park dan Sun-Ju Lee menganalisis kegunaan ultrasonografi dalam menentukan cedera testis sesuai AAST dalam menindaklanjuti tindakan selanjutnya. Mereka menemukan bahwa ultrasonografi scrotum memiliki sensitivitas (76,3%) dan spesifisitas (87,5%) yang tinggi.³ Sama halnya dengan pasien kami, ultrasonografi memiliki sensitivitas hingga 90% dalam menentukan trauma skrotum.^{7,15}

Jung-Suk Park dan Sun-Ju Lee juga menentukan, etiologi cedera testis yang paling umum adalah trauma tumpul yang disebabkan oleh kekerasan, olahraga atau kecelakaan lalu lintas. Mekanisme trauma pada pasien kami adalah kecelakaan lalu lintas sesuai dengan laporan dari penelitian Mohr et dkk yang melaporkan bahwa dari 116 kasus cedera genitalia eksterna, 88 diantaranya adalah kecelakaan lalu lintas.^{7,8} Menurut Cumming dan Boullier, gigitan hewan pada alat kelamin luar laki-laki sering terjadi pada anak-anak, dan sebagian besar memerlukan kondisi darurat yang membutuhkan operasi segera.⁹

Cass dan Luxenberg menemukan bahwa pasien yang datang dalam waktu kurang dari 72 jam setelah terjadi trauma dan segera dil-

akukan orchidectomy memiliki prognosis yang lebih baik hingga 73% dari pada pasien yang datang setelah lebih dari 72 jam paska trauma yaitu sekitar kurang lebih 45%.^{10,11,13}

Seperti yang telah disebutkan diatas mengenai sensitivitas ultrasonografi skrotum yang mencapai hingga hampir 100 %, keuntungan yang bisa didapatkan adalah manajemen yang lebih cepat dan tepat. Eksplorasi bedah harus dilakukan jika temuan ultrasonografi skrotum menunjukkan ruptur tunika albuginea.¹⁴

Penilaian AAST dari trauma testis bisa dilakukan dengan cepat dan akurat untuk membedakan pasien dengan cedera tingkat tinggi yang memerlukan manajemen operatif atau manajemen konservatif.⁶ Menurut skala cedera testis AAST, cedera testis pada ultrasonografi dinilai berdasarkan ekogenisitas testis, hematokritoma, dan kontur.³

Sesuai dengan skala cedera testis AAST derajat IV pada pasien kami memerlukan eksplorasi atau orchidectomy unilateral.^{1,3,7}

KESIMPULAN

Penting untuk mengetahui mekanisme cedera genitalia eksterna, dibantu dengan pemeriksaan fisik yang baik terutama yang berkaitan dengan pengelolaan dalam keadaan akut, sehingga membantu dalam pengambilan keputusan klinis pada pasien yang berpotensi tidak stabil dengan cedera komorbiditas yang signifikan. Cedera genitalia eksterna bisa di akibatkan oleh trauma tumpul dan trauma tajam yang memiliki tatalaksana dan pendekatan yang berbeda, sehingga pentingnya menge-

tahui diagnosis yang tepat dan manajemen terapi yang akurat. Ultrasonografi sangat berperan dalam penentuan manajemen terapi selanjutnya, dan bisa menggambarkan cedera menggunakan echogenitas dari parenkim testis apakah pasien perlu dilakukan manajemen konservatif atau operatif serta bisa menentukan prognosis pada pasien.

DAFTAR PUSTAKA

1. Kitrey ND, Djakovic N, Gonsalves M, dkk. EAU guidelines on urological trauma. European Association of Urology, 2016. Available at: <https://uroweb.org/individual-guidelines/non-oncology-guidelines/>. Accessed Feb. 7, 2019.
2. Randhawa H, Blankstein U, Davies T. Scrotal trauma: A case report and review of the literature. *Can Urol Assoc J*. 2019;13(6 Suppl4):S67-S71. doi:10.5489/cuaj.5981
3. Sweet, D. E., Feldman, M. K., & Remer, E. M. Imaging of the acute scrotum: keys to a rapid diagnosis of acute scrotal disorders. *Abdominal Radiology*. Springer. 2020. <https://doi.org/10.1007/s00261-019-02333-4>
4. Rao MS, Arjun K. Sonography of scrotal trauma. *Indian J Radiol Imaging*. 2012;22(4):293-297. doi:10.4103/0971-3026.111482
5. Morey AF, Brandes S, Dugi DD 3rd. Urotrauma: AUA guideline. *J Urol* 2014;192:327-35 <https://doi.org/10.1016/j.juro.2014.05.0044>
6. Remer EM, Casalino DD, Arellano RS, et al. ACR Appropriateness Criteria @ acute onset of scrotal pain--without trauma, without antecedent mass. *Ultrasound Q*. 2012;28(1):47-51. doi:10.1097/RUQ.0b013e3182493c97
7. Park, J. S., & Lee, S. J. Testicular injuries- efficacy of the organ injury scale developed by the American Association for the Surgery of Trauma. *Korean Journal of Urology*, 2007;48(1):61-65. DOI:10.4111/kju.2007.48.1.61
8. Wang CL, Aryal B, Oto A, et al. ACR Appropriateness Criteria: Acute Onset of Scrotal

- Pain-Without Trauma, Without Antecedent Mass. *J Am Coll Radiol*. 2019;16(5):S38-S43.
9. Sidhu PS, Cantisani V, Dietrich CF, et al. The EFSUMB Guidelines and Recommendations for the Clinical Practice of Contrast-Enhanced Ultrasound (CEUS) in Non-Hepatic Applications: Update 2017 (Long Version). Die EFSUMB-Leitlinien und Empfehlungen für den klinischen Einsatz des kontrastverstärkten Ultraschalls (CEUS) bei nicht-hepatischen Anwendungen: Update 2017 (Langversion). *Ultraschall Med*. 2018;39(2):e2-e44. doi:10.1055/a-0586-1107
 10. Dogra V, Bhatt S. Acute painful scrotum. *Radiol Clin North Am*. 2004;42:349-363.
 11. Nicola R, Carson N, Dogra VS. Imaging of traumatic injuries to the scrotum and penis. *AJR Am J Roentgenol*. 2014;202(6):W512-W520. doi:10.2214/AJR.13.11676
 12. Wein AJ, Kavoussi LR, Partin AW, et al. *Campbell-Walsh Urology: 11th ed.* US: Elsevier; 2016. P. 4176.
 13. Green DB, Kawashima A, Menias CO, et al. Complications of Intravesical BCG Immunotherapy for Bladder Cancer. *Radiographics*. 2019;39(1):80-94. doi:10.1148/rg.2019180014
 14. Lamm DL, van der Meijden PM, Morales A, et al. Incidence and treatment of complications of bacillus Calmette-Guérin intravesical therapy in superficial bladder cancer. *J Urol*. 1992;147(3):596-600. doi:10.1016/s0022-5347(17)37316-0
 15. Demers V, Pelsser V. "BCGitis": A rare case of tuberculous epididymo-orchitis following intravesical Bacillus Calmette-Guérin therapy. *J Radiol Case Rep*. 2012;6(11):16-21. doi:10.3941/jrcr.v6i11.1100
 16. Levenson RB, Singh AK, Novelline RA. Fournier gangrene: role of imaging. *Radiographics*. 2008;28(2):519-528.
 17. Yen ZS, Wang HP, Ma HM, et al. Ultrasonographic screening of clinically-suspected necrotizing fasciitis. *Acad Emerg Med*. 2002;9(12):1448-1451. doi:10.1111/j.1553-2712.2002.tb01619x
 18. Zhao LC, Lautz TB, Meeks JJ, et al. Pediatric testicular torsion epidemiology using a national database: incidence, risk of orchiectomy and possible measures toward improving the quality of care. *J Urol*. 2011;186(5):2009-2013. doi:10.1016/j.juro.2011.07.024
 19. Avery LL, Scheinfeld MH. Imaging of penile and scrotal emergencies. *Radiographics*. 2013;33(3):721-740. doi:10.1148/rg.333125158
 20. Frohlich LC, Paydar-Darian N, Cilento BG Jr, et al. Prospective Validation of Clinical Score for Males Presenting With an Acute Scrotum. *Acad Emerg Med*. 2017;24(12):1474-1482. doi:10.1111/acem.13295
 21. Baker LA, Sigman D, Mathews RI, et al. An analysis of clinical outcomes using color doppler testicular ultrasound for testicular torsion. *Pediatrics*. 2000;105(3 Pt 1):604-607. doi:10.1542/peds.105.3.604
 22. Eaton SH, Cendron MA, Estrada CR, et al. Intermittent testicular torsion: diagnostic features and management outcomes. *J Urol*. 2005;174(4 Pt 2):1532-1535. doi:10.1097/01.ju.0000177726.84913.cc
 23. Srinivasan A, Cinman N, Feber KM, et al. History and physical examination findings predictive of testicular torsion: an attempt to promote clinical diagnosis by house staff. *J Pediatr Urol*. 2011;7(4):470-474. doi:10.1016/j.jpuro.2010.12.010