

Laporan Kasus

## Deteksi Dini dan Intervensi Aneurisma Aorta Abdominalis Sakular dengan Hematoma Intramural

### *Early Detection and Intervention of Saccular Abdominal Aortic Aneurysm with Intramural Haematoma*

Ary Kurniawan<sup>1</sup>, Novi Kurnianingsih<sup>1</sup>

<sup>1</sup>Program Studi Jantung dan Pembuluh Darah Fakultas Kedokteran Universitas Brawijaya – RSUD dr. Saiful Anwar Provinsi Jawa Timur..

Diterima 3 Mei 2025; direvisi 22 Juli 2025; publikasi 26 Juni 2026

#### INFORMASI ARTIKEL

##### Penulis Koresponding:

Ary Kurniawan. Program Studi Jantung dan Pembuluh Darah Fakultas Kedokteran Universitas Brawijaya – RSUD dr. Saiful Anwar Provinsi Jawa Timur.

Email: [dokter.ary@gmail.com](mailto:dokter.ary@gmail.com)

#### ABSTRAK

**Latar Belakang:** Aneurisma Aorta Abdominalis sakular dengan hematoma intramural memiliki risiko ruptur tinggi, dengan presentasi klinis sering atipikal

**Ilustrasi Kasus:** Laki-laki 68 tahun dengan nyeri abdomen progresif selama 4 bulan, didiagnosis gastritis. Setelah 3 bulan tanpa perbaikan, pemeriksaan duplex ultrasonografi dan CT-Angiografi mendapati AAA sakular dengan hematoma intramural. Pasien menjalani EVAR dengan implantasi Stent Graft.

**Diskusi Kasus:** Kasus ini menyoroti tantangan diagnosis AAA atipikal, pentingnya pencitraan vaskular, dan signifikansi morfologi sakular dan hematoma intramural sebagai faktor risiko tinggi ruptur. EVAR dipilih karena menawarkan mortalitas dan morbiditas perioperatif lebih rendah.

**Kesimpulan:** Kewaspadaan klinis terhadap AAA atipikal, pencitraan diagnostik tepat, dan intervensi endovaskular dini memungkinkan penatalaksanaan optimal pada kondisi vaskular yang berpotensi fatal ini.

*Kata Kunci: Aneurisma; aorta; atipikal; CT-Angiografi; EVAR.*

#### ABSTRACT

**Background:** Saccular Abdominal Aortic Aneurysm with intramural hematoma carries a high risk of rupture, often presenting with atypical clinical manifestations that lead to delayed diagnosis.

**Case Illustration:** A 68-year-old male presented with progressive abdominal pain over 4 months, diagnosed as gastritis. After 3 months without improvement, subsequently duplex ultrasonography and CT-Angiography confirmed a saccular AAA with intramural hematoma. The patient underwent EVAR with Stent Graft implantation.

**Case Discussion:** This case highlights the diagnostic challenges of atypical AAA presentation, the importance of appropriate vascular imaging, and the significance of saccular morphology and intramural hematoma as high-risk factors for rupture. EVAR was selected for its lower perioperative mortality and morbidity compared to open surgery.

**Conclusion:** Clinical vigilance for atypical AAA presentations, appropriate diagnostic imaging, and early endovascular intervention enable optimal management of this potentially fatal vascular condition.

*Keywords: Aneurysm; aorta; atypical; CT-Angiography; EVAR.*



## **PENDAHULUAN**

Aneurisma Aorta Abdominalis (AAA) merupakan dilatasi signifikan aorta abdominalis, yang didefinisikan sebagai dilatasi fokal aorta abdominalis dengan ukuran minimum 1,5 kali diameter normalnya, yang pada umumnya setara dengan diameter  $\geq 30$  mm.<sup>[1]</sup> Kondisi ini merupakan salah satu masalah kesehatan masyarakat yang utama, terutama mempengaruhi populasi lanjut usia. Studi epidemiologi secara konsisten menunjukkan peningkatan prevalensi AAA setelah usia 60 tahun, dengan insidensi mencapai puncak selama dekade ketujuh dan kedelapan.<sup>[2]</sup>

Perjalanan penyakit AAA sering kali bersifat insidius, dengan mayoritas kasus tetap asimtomatik dan sering kali terdeteksi secara insidental selama pemeriksaan pencitraan yang dilakukan untuk indikasi lain. Aneurisma yang asimtomatis dapat berekspansi dengan progresif (sekitar 0.2-0.5 cm per tahun) hingga akhirnya menimbulkan gejala karena terjadi ruptur. Gejala klasik dari ruptur AAA ialah trias klasik berupa nyeri abdominal atau punggung akut yang berat (seringkali dideskripsikan seperti dirobek), Hipotensi karena perdarahan dan adanya massa abdomen yang pulsatil.<sup>[3]</sup> Namun demikian, trias klasik ini hanya ditemukan pada 25-50% pasien yang mengalami ruptur.<sup>[4]</sup>

Sebagian besar AAA, baik yang mengalami ruptur maupun yang tidak ruptur tetapi asimtomatik, menunjukkan presentasi atipikal. Gejala dapat bersifat samar atau menyerupai berbagai macam kondisi lain, termasuk nyeri abdomen non-spesifik, nyeri panggul atau punggung menyerupai kolik renal, gangguan gastrointestinal seperti mual, muntah yang menyerupai divertikulitis atau gastritis.<sup>[3,5]</sup> Variabilitas gejala klinis ini menimbulkan tantangan diagnostik yang signifikan, yang berkontribusi pada tingkat misdiagnosis yang dilaporkan mencapai 30-50% pada kasus-kasus asimtomatik atau yang

mengalami ruptur.<sup>[4]</sup> Misdiagnosis ini berkontribusi pada keterlambatan penatalaksanaan, karena progresi alamiah AAA dapat menyebabkan ruptur, suatu kejadian katastrofik dengan tingkat mortalitas yang sangat tinggi, sering kali melebihi 80%. Sebaliknya, mendiagnosis AAA sebelum terjadi ruptur secara signifikan dapat mengubah prognosis. Reparasi elektif, baik melalui tatalaksana bedah maupun teknik endovaskular, memiliki risiko yang jauh lebih rendah dibandingkan dengan bedah emergensi untuk aneurisma yang ruptur.<sup>[6]</sup>

Aneurisma jenis sakular, dengan karakteristik berupa penonjolan asimetris dinding aorta cenderung bersifat lebih agresif ketimbang bentuk fusiformis dan berkaitan dengan risiko ruptur yang lebih besar pada diameter yang lebih kecil.<sup>[7]</sup> Tatalaksana lebih dini baik dengan pembedahan ataupun endovaskular dapat dipertimbangkan untuk aneurisma sakular dengan ambang batas diameter yang lebih rendah untuk reparasi elektif daripada untuk aneurisma aorta abdominalis fusiformis.<sup>[6]</sup>

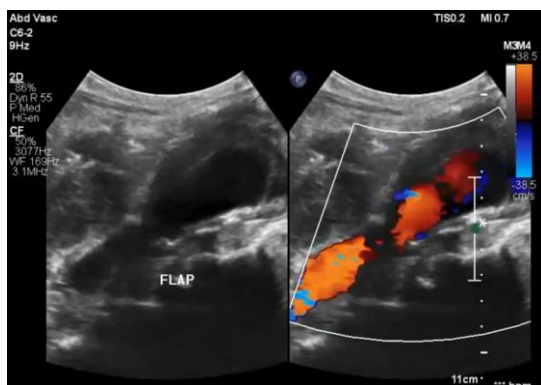
Laporan kasus ini menguraikan alur diagnostik pasien dengan AAA yang awalnya terdiagnosis menderita gangguan gastrointestinal, menggarisbawahi kendala umum dari presentasi gejala AAA atipikal. Terlepas dari keterlambatan diagnosis dan penanganan awal selama pasien didiagnosis gastritis, diagnosis AAA sakular berhasil ditegakkan sebelum terjadi ruptur. Kondisi ini memfasilitasi stabilisasi yang adekuat dan berhasil dilakukannya tindakan intervensi minimal invasif dini pada pasien.

## **ILUSTRASI KASUS**

Seorang laki-laki berusia 68 tahun dirujuk untuk evaluasi nyeri abdomen persisten dan temuan abnormal pada ekokardiografi. Pasien mengeluhkan nyeri abdomen intermiten dirasakan sejak sekitar empat bulan, yang dirasakan seperti mengiris. Nyeri tersebut secara progresif meningkat

dalam hal intensitas dan frekuensi. pasien menyatakan nyeri tidak berhubungan dengan makan atau buang air besar. Pasien awalnya berobat di fasilitas layanan primer dan didiagnosis dengan gastritis. Walau telah mendapatkan pengobatan untuk gastritis, namun pasien tidak merasakan perbaikan gejala.

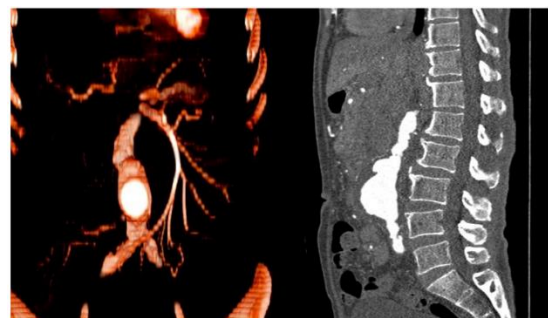
Setelah 3 bulan mendapatkan tatalaksana gastritis namun tidak didapati perbaikan, pasien kemudian menjalani pemeriksaan ultrasonografi abdomen di fasilitas Kesehatan sekunder namun tidak ditemukan kelainan di dalam organ gastrointestinal dari hasil pemeriksaan ultrasonografi. Pasien kemudian dikonsultasikan kepada kardiologis 1 bulan kemudian, dari pemeriksaan ekokardiografi didapati adanya kecurigaan aneurisma aorta abdomen. Pasien dirujuk untuk manajemen lanjutan. dari pemeriksaan duplex ultrasound abdomen didapatkan adanya aneurisma abdomen dengan kecurigaan telah terjadi diseksi. Pasien kemudian direncanakan untuk rawat inap dan pemeriksaan CT-Scan lanjutan.



**Gambar 1.** Aneurisma Aorta Abdominalis Dengan Gambaran Flap Pada Pemeriksaan Duplex Ultrasonografi

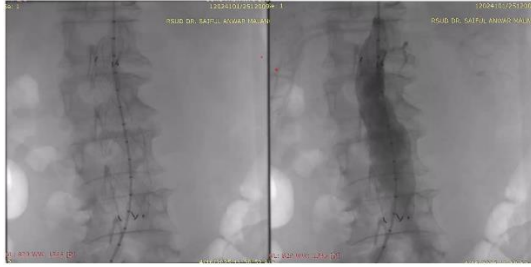Pemeriksaan menunjukkan tanda vital normal, pemeriksaan fisik tidak

ditemukan kelainan bermakna pada jantung dan paru. Denyut nadi perifer teraba kuat angkat di empat ekstremitas. Ditemukan massa pulsatil pada pemeriksaan abdomen. Pasien menjalani pemeriksaan CT Scan Angiografi Aorta dan ditemukan adanya gambaran aneurisma aorta abdominalis tipe *saccular wide neck* dengan intramural trombus, tanpa disertai tanda-tanda impending rupture.



**Gambar 2.** Aneurisma Aorta Abdominalis Dengan Gambaran Flap Pada Pemeriksaan CT-Angiografi

Mempertimbangkan gejala nyeri abdomen persisten pasien yang disebabkan oleh AAA, disertai dengan fitur risiko tinggi morfologi sakular aneurisma dan adanya trombus intramural, diputuskan untuk melakukan reparasi aneurisma definitif. Setelah stabilisasi medis awal termasuk kontrol tekanan darah dan denyut nadi, pasien menjalani prosedur EVAR (Endovascular Aneurysm Repair). Angiografi intra-prosedur mengonfirmasi AAA, sebuah Stent Graft Torakal dengan ukuran 26x130mm diimplantasikan pada aorta setinggi level T12 hingga di atas bifurkasio. Evaluasi angiografi paska prosedur tidak ditemukan endoleak. Paska prosedur, pasien pulih dengan baik dan dipulangkan tanpa komplikasi, dengan rencana surveilans berkala.



**Gambar 3.** Prosedur EVAR. Implantasi Stent Graft Torakal 26x130mm Dan Evaluasinya.

## PEMBAHASAN

Kasus ini memebrikan beberapa poin penting mengenai diagnosis dan penatalaksanaan AAA, terutama pada pasien dengan gejala atipikal. Perjalanan pasien ini menyoroti tantangan diagnostik yang ditimbulkan oleh presentasi non-klasik, signifikansi morfologi aneurisma dan adanya thrombus intramural terkait dalam penilaian risiko, serta penerapan teknik endovascular dini untuk talaksana.

Presentasi pasien laki-laki berusia 68 tahun ini dengan riwayat empat bulan nyeri abdomen progresif bersifat mengiris, yang tidak responsif terhadap terapi untuk dugaan gastritis, menggarisbawahi pentingnya mempertimbangkan diagnosis banding yang luas pada pasien dengan gejala abdomen persisten, terutama pada individu dengan faktor risiko kardiovaskular. Meskipun sebagian besar AAA bersifat asimtomatik hingga terjadi ruptur, presentasi simtomatik tanpa ruptur dapat terjadi dan sering kali disalahartikan sebagai kondisi gastrointestinal, renal, atau muskuloskeletal.<sup>[4,8]</sup>

Gejala klasik berupa trias nyeri punggung atau perut, massa abdomen yang berdenyut, dan hipotensi umumnya menandakan kondisi rupturnya AAA yang mengancam jiwa, namun trias klasik ini hanya didapatkan pada sekitar 50% dari pasien dengan AAA.<sup>[9,10]</sup> Selain presentasi klasik tersebut, AAA juga dapat menunjukkan gejala atipikal yang seringkali tidak khas dan dapat menyebabkan keterlambatan diagnosis.

Gejala-gejala ini timbul akibat efek massa aneurisma terhadap struktur organ di sekitarnya atau akibat komplikasi tromboemboli.<sup>[11]</sup>

Manifestasi klinis atipikal dapat beragam dan mirip dengan gejala dari penyakit lain. Pasien dapat merasakan adanya nyeri pada punggung bawah, nyeri pinggang atau bahkan nyeri pada area selangkangan.<sup>[12]</sup> Gejala Gastrointestinal yang muncul akibat penekanan aneurisma pada duodenum antara lain mual, muntah, atau rasa mudah kenyang lebih awal.<sup>[13]</sup> Hematuria dan nyeri pada area selangkangan yang mirip dengan kondisi kolik renal juga dapat terjadi pada pasien.<sup>[14]</sup>

Misdiagnosis pada awal penanganan pasien kemungkinan mencerminkan bias *anchoring*, di mana klinisi berfokus pada diagnosis yang umum seperti gastritis meskipun terdapat gambaran atipikal seperti nyeri yang tidak terkait asupan makanan, kurangnya respons terhadap terapi gastritis.<sup>[15]</sup> Keterlambatan dalam mempertimbangkan etiologi vaskular ini dapat menimbulkan konsekuensi katastrofik jika aneurisma mengalami ruptur selama periode ini.<sup>[16]</sup> Perjalanan diagnostik lebih lanjut menekankan peran penting pencitraan yang tepat.

Duplex ultrasonografi abdominal adalah modalitas skrining dan diagnosis awal yang paling umum digunakan karena bersifat non-invasif, bebas radiasi, dan berbiaya rendah. Modalitas ini memiliki sensitivitas mendekati 100% dan spesifisitas lebih dari 96% untuk mendeteksi dan mengukur diameter AAA.<sup>[6]</sup>

Pemeriksaan penunjang berikutnya yang menjadi baku emas untuk evaluasi pretindakan AAA adalah CT-Angiografi. Pemeriksaan ini memberikan visualisasi tiga dimensi yang detail mengenai morfologi aneurisma, termasuk diameter dan panjang leher proksimal, angulasi leher, serta kondisi akses arterial, yang sangat vital untuk

menentukan kelayakan prosedur endovascular.<sup>[11]</sup> *Magnetic Resonance Imaging* (MRI) dapat menjadi alternatif bagi pasien yang memiliki kontraindikasi terhadap kontras yang digunakan pada CT-A, atau pada pasien dengan insufisiensi ginjal berat.<sup>[6]</sup>

Meskipun ultrasonografi abdomen awal yang berfokus pada patologi gastrointestinal pada kasus ini tidak memberikan evaluasi aorta, pencitraan vaskular berikutnya yaitu duplex ultrasonografi diikuti oleh CT Angiografi definitif sangat penting untuk diagnosis akurat, karakterisasi morfologi dan ekstensi aneurisma, dan pada akhirnya, memandu penatalaksanaan.<sup>[17]</sup>

Identifikasi morfologi sakular dan adanya hematoma intramural merupakan faktor penting yang memengaruhi keputusan untuk melakukan intervensi. AAA sakular hanya mewakili sekitar 5% dari seluruh kasus AAA namun dianggap memiliki risiko ruptur yang lebih tinggi dibandingkan aneurisma fusiformis dengan ukuran yang sama. Studi menunjukkan bahwa aneurisma sakular cenderung mengalami ruptur pada diameter yang secara signifikan lebih kecil, satu studi registri besar menemukan diameter median saat ruptur untuk AAA sakular yang ditangani dengan EVAR adalah 55,6 mm, dibandingkan dengan 68,0 mm untuk AAA fusiformis.<sup>[18]</sup> Instabilitas inheren ini tercermin dalam saran panduan klinis untuk pertimbangan reparasi pada ukuran aneurisma yang lebih kecil untuk morfologi sakular.<sup>[6]</sup>

Adanya hematoma intramural semakin menambah kompleksitas penilaian risiko pasien. Hematoma intramural saat ini dianggap sebagai matriks dinamis yang aktif secara biologis dan berkontribusi secara signifikan terhadap patogenesis dan progresi AAA.<sup>[19]</sup> Hematoma ini mengikat sel-sel inflamasi seperti neutrophil, makrofag dan trombosit, mensekresi sitokin, *reactive oxygen species*, dan enzim proteolitik seperti matriks metaloproteinase MMP-8 dan MMP-9 ke dinding aorta. Aktivitas proteolitik ini

menyebabkan degradasi elastin dan kolagen, sehingga melemahkan struktur dinding aorta. Lebih lanjut, hematoma intramural yang massif dapat menginduksi hipoksia lokal di aorta, yang selanjutnya memicu inflamasi dan neovaskularisasi. Semakin besar beban trombus semakin dikaitkan dengan resiko peningkatan dilatasi aneurisma dan peningkatan resiko rupture.<sup>[19]</sup> Pada pasien ini, kombinasi gejala persisten yang kemungkinan berhubungan dengan tekanan dinding aorta atau inflamasi yang dipicu oleh hematoma intramural dan morfologi aneurisma sakular digunakan sebagai dasar untuk intervensi.

Tatalaksana definitif dari AAA adalah repair yang dapat dicapai dengan EVAR ataupun pembedahan terbuka. Pemilihan tatalaksana definitif ini memerlukan penilaian yang detil dari kondisi pasien, anatomi aneurisma, luaran klinis jangka pendek dan jangka Panjang serta resiko intervensi.<sup>[1,6]</sup> Bagi kebanyakan pasien dengan anatomi aneurisma yang sesuai dan jangka harapan hidup moderat, umumnya EVAR lebih dipilih dibandingkan pembedahan terbuka. Pembedahan terbuka dipertimbangkan pada pasien usia muda dengan jangka harapan hidup yang panjang (lebih dari 10-15 tahun) disebabkan karena potensi durabilitas pembedahan terbuka lebih baik dibanding EVAR serta pembedahan terbuka dipertimbangkan pada anatomi aneurisma kompleks yang tidak sesuai untuk dilakukan EVAR.<sup>[1,6]</sup>

Pada pasien ini pemilihan prosedur EVAR dibandingkan dengan pembedahan terbuka sesuai dengan panduan klinis yang menyarankan prosedur EVAR seringkali dipilih pada pasien dengan anatomi aneurisma yang sesuai dan mempertimbangkan juga faktor umur, kebugaran fisik dan pilihan pasien.<sup>[20]</sup> Prosedur EVAR dikaitkan dengan mortalitas dan morbiditas perioperatif yang secara signifikan lebih rendah. Bagi Tindakan elektif AAA, metaanalisis dan penelitian klinis terandomisasi (*randomized controlled*

trials) seperti EVAR 1, DREAM, and OVER menunjukkan mortalitas perioperatif yang lebih rendah pada EVAR dibanding pembedahan terbuka (1.7% dibanding 4.7% pada EVAR-1; 1.2% dibanding 4.6% pada DREAM; 0.5% dibanding 3% pada OVER). Registri berbasis populasi di Eropa dan Amerika Serikat juga menunjukkan mortalitas 30 hari pada EVAR di angka 1% dimana mortalitas ini lebih rendah 3-5 kali lipat dibandingkan pembedahan terbuka. Walaupun EVAR lebih baik dalam hal mortalitas perioperatif dan *early survival* dalam pemantauan jangka menengah dan jangka panjang, luaran *survival* antara EVAR dan pembedahan terbuka menunjukkan luaran yang serupa (hingga 15 tahun). Beberapa penelitian bahkan menemukan mortalitas terkait aneurisma yang lebih tinggi pada EVAR setelah 8 tahun (7% dibanding 1% pada EVAR-1), hal ini utamanya dikaitkan dengan ruptur sekunder dari kantung aneurisma.<sup>[1,6]</sup>

Pendekatan minimal invasif ini secara umum mempunyai masa rawat inap rumah sakit dan unit perawatan intensif yang lebih singkat, pemulihan lebih cepat, manfaat EVAR ini lebih tampak pada pasien usia lanjut atau dengan komorbid yang mempunyai resiko operatif lebih tinggi.<sup>[21,22]</sup> Durabilitas jangka panjang dan kebutuhan surveilans seumur hidup serta potensi reintervensi tetap menjadi pertimbangan untuk EVAR sesuai dengan panduan klinis.<sup>[1,6]</sup> Secara umum, angka reintervensi pada EVAR lebih tinggi dibanding pembedahan terbuka untuk repair aneurisma elektif. Untuk AAA kompleks yang dilakukan repair dengan teknik EVAR *fenestrated/branched* (f/bEVAR), angka reintervensi bahkan lebih tinggi berkisar antara 18% dalam 1 tahun sampai 41% dalam pemantauan 5 tahun. Hal ini menjadi dasar untuk surveilans seumur hidup pada EVAR. CT-A merupakan modalitas utama untuk surveilans, dengan jangka surveilans 1 bulan setelah tindakan dan setahun bagi pasien dengan resiko tinggi atau

tiap 5 tahun bagi pasien dengan resiko rendah. CT-A dapat menilai dan mendeteksi hampir semua komplikasi dari EVAR.<sup>[1,6]</sup>

## SIMPULAN

Laporan kasus ini mendemonstrasikan pentingnya deteksi dini dan intervensi tepat waktu pada AAA sakular dengan hematoma intramural. Kasus pasien laki-laki 68 tahun dengan nyeri abdomen persisten yang awalnya didiagnosis sebagai gastritis menggarisbawahi beberapa pembelajaran penting. Presentasi atipikal AAA sering menyebabkan keterlambatan diagnosis, menekankan pentingnya menyertakan AAA dalam diagnosis banding pada pasien lanjut usia dengan nyeri abdomen persisten. Modalitas pencitraan yang tepat sangat krusial, dengan ekokardiografi awal, diikuti duplex ultrasonografi dan CT-Angiografi memungkinkan karakterisasi morfologi sakular dan hematoma intramural yang akurat. Kedua faktor ini merupakan indikator risiko tinggi ruptur yang mempengaruhi keputusan intervensi dini. EVAR terbukti menjadi pilihan terapeutik efektif dengan morbiditas dan mortalitas perioperatif lebih rendah dibandingkan bedah terbuka, terutama bermanfaat pada pasien lanjut usia. Pendekatan komprehensif dari kewaspadaan klinis, pencitraan diagnostik tepat, dan intervensi endovaskular dini memungkinkan penatalaksanaan yang berhasil pada kondisi vaskular yang berpotensi mengancam jiwa ini.

## DAFTAR PUSTAKA

1. Mazzolai L, Teixido-Tura G, Lanzi S, Boc V, Bossone E, Brodmann M, et al. 2024 ESC Guidelines for the management of peripheral arterial and aortic diseases. *European Heart Journal*. 2024 Sep 29;45(36):3538-700. <https://doi.org/10.1093/eurheartj/ehae179>
2. Song P, He Y, Adeloje D, Zhu Y, Ye X, Yi Q, et al. The Global and Regional Prevalence of Abdominal Aortic Aneurysms: A Systematic Review and Modeling Analysis. *Annals of Surgery*. 2023 Jun;277(6):912-9. <https://doi.org/10.1097/SLA.0000000000005716>

3. Kessler V, Klopff J, Eilenberg W, Neumayer C, Brostjan C. AAA Revisited: A Comprehensive Review of Risk Factors, Management, and Hallmarks of Pathogenesis. *Biomedicines*. 2022 Jan 2;10(1):94. <https://doi.org/10.3390/biomedicines10010094>
4. Chatra PS. Ruptured abdominal aortic aneurysm diagnosed through non-contrast MRI. *Medical Journal*. 2014;2013(2). <https://doi.org/10.5339/qmj.2013.16>
5. Azhar B, Patel SR, Holt PJE, Hinchliffe RJ, Thompson MM, Karthikesalingam A. Misdiagnosis of Ruptured Abdominal Aortic Aneurysm: Systematic Review and Meta-Analysis. *Journal of Endovascular Therapy*. 2014 Aug;21(4):568–75. <https://doi.org/10.1583/13-4626MR.1>
6. Wanhainen A, Van Herzele I, Bastos Goncalves F, Bellmunt Montoya S, Berard X, Boyle JR, et al. Editor's Choice -- European Society for Vascular Surgery (ESVS) 2024 Clinical Practice Guidelines on the Management of Abdominal Aorto-iliac Artery Aneurysms. *European Journal of Vascular and Endovascular Surgery*. 2024 Feb;67(2):192–331. <https://doi.org/10.1016/j.ejvs.2023.11.002>
7. Ozawa H, Takahashi A, Bessho R, Hoshina K, Shukuzawa K, Ohki T. Saccular and Fusiform Abdominal Aortic Aneurysms Treated With Endovascular Repair Differ in Presentation and Treatment Threshold: Analyses Using a National Clinical Database in Japan. *JAHA*. 2024 Jun 4;13(11):e032715. <https://doi.org/10.1161/JAHA.123.032715>
8. Guirguis-Blake JM, Beil TL, Senger CA, Coppola EL. Primary Care Screening for Abdominal Aortic Aneurysm: Updated Evidence Report and Systematic Review for the US Preventive Services Task Force. *JAMA*. 2019 Dec 10;322(22):2219. <https://doi.org/10.1001/jama.2019.17021>
9. Sakalihasan N, Limet R, Defawe O. Abdominal aortic aneurysm. *The Lancet*. 2005 Apr;365(9470):1577–89. <https://doi.org/10.1001/jamainternmed.2023.2366>
10. Smidfelt K, Nordanstig J, Davidsson A, Törngren K, Langenskiöld M. Misdiagnosis of ruptured abdominal aortic aneurysms is common and is associated with increased mortality. *Journal of Vascular Surgery*. 2021 Feb;73(2):476–483.e3. <https://doi.org/10.3390/ijerph15122805>
11. Nair M, Athow A, Kaholics I. Atypical Presentation of an Abdominal Aortic Aneurysm. *The Internet Journal of Emergency Medicine*. 4(2).
12. Chaikof EL, Eskandari MK, Jackson BM, Lee WA, Mansour MA, Mastracci TM, et al. The Society for Vascular Surgery practice guidelines on the care of patients with an abdominal aortic aneurysm. *Journal of Vascular Surgery*. 2018 Jan;67(1):2–77.e2. <https://doi.org/10.1016/j.jvs.2017.10.044>
13. Ur Rahman A, Joseph C, Green J, Ellis Owen R, Gazal K. Unique case of abdominal aortic aneurysm causing obstructive jaundice and duodenal obstruction. *Journal of the Royal College of Physicians of Edinburgh*. 2023 Mar;53(1):30–4. <https://doi.org/10.1177/14782715231152729>
14. Shiraz A, Chaudhary AT. Rare Presentation of Aortic Aneurysm: A Diagnostic Challenge. *MEWFM*. 2023;21(8). <https://doi.org/10.5742/MEWFM.2023.95256181>
15. Ly DP, Shekelle PG, Song Z. Evidence for Anchoring Bias During Physician Decision-Making. *JAMA Intern Med*. 2023 Aug 1;183(8):818. <https://doi.org/10.1001/jamainternmed.2023.2366>
16. Altobelli E, Rapacchietta L, Profeta VF, Fagnano R. Risk Factors for Abdominal Aortic Aneurysm in Population-Based Studies: A Systematic Review and Meta-Analysis. *IJERPH*. 2018 Dec 10;15(12):2805. <https://doi.org/10.3390/ijerph15122805>
17. Carino D, Sarac T, Ziganshin B, Elefteriades J. Abdominal Aortic Aneurysm: Evolving Controversies and Uncertainties. *Int J Angiol*. 2018 Jun;27(02):058–80. <https://doi.org/10.1055/s-0038-1657771>
18. Ozawa H, Takahashi A, Bessho R, Hoshina K, Shukuzawa K, Ohki T. Saccular and Fusiform Abdominal Aortic Aneurysms Treated With Endovascular Repair Differ in Presentation and Treatment Threshold: Analyses Using a National Clinical Database in Japan. *JAHA*. 2024 Jun 4;13(11):e032715. <https://doi.org/10.1161/JAHA.123.032715>
19. Piechota-Polanczyk A, Jozkowicz A, Nowak W, Eilenberg W, Neumayer C, Malinski T, et al. The Abdominal Aortic Aneurysm and Intraluminal Thrombus: Current Concepts of Development and Treatment. *Front Cardiovasc Med*. 2015 May 26;2. <https://doi.org/10.3389/fcvm.2015.00019>
20. Moulakakis K, Dalainas I, Kakisis J, Mylonas S, Liapis C. Endovascular Treatment versus Open Repair for Abdominal Aortic Aneurysms: The Influence of Fitness in Decision Making. *Int J Angiol*. 2013 Feb 5;22(01):009–12. <https://doi.org/10.1055/s-0033-1333868>
21. Vienneau JR, Burns CI, Boghokian A, Soti V. Endovascular Aneurysm Repair Versus Open Surgical Repair in Treating Abdominal Aortic Aneurysm. *Cureus*. 2024 Nov 5 <https://doi.org/10.7759/cureus.73066>
22. Paravastu SCV, Jayarajasingam R, Cottam R, Palfreyman SJ, Michaels JA, Thomas SM. Endovascular repair of abdominal aortic aneurysm. *Cochrane Vascular Group, editor. Cochrane Database of Systematic Reviews*. 2014 Jan 23;2014(1). <https://doi.org/10.1002/14651858.CD004178.pub2>